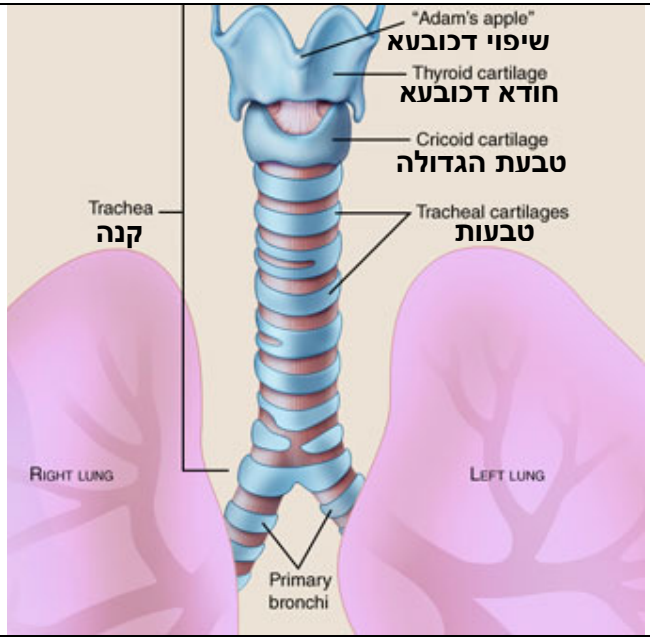
"Adam's apple"
שיפוי דכובעא
Thyroid cartilage
חודא דכובעא
Cricoid cartilage
טבעת הגדולה
Trachea
קנה
Tracheal cartilages
טבעות
Right lung
Left lung
Primary bronchi

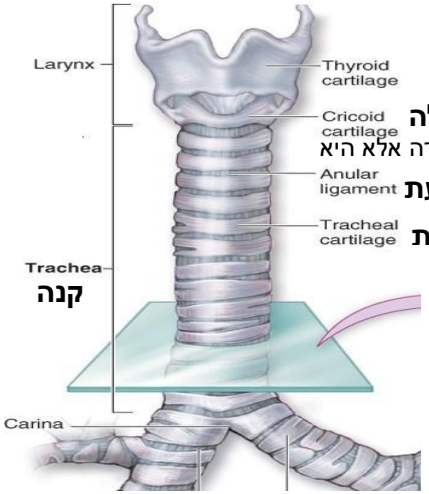
Larynx
Thyroid cartilage
Cricoid cartilage
טבעת הגדולה
אין בכל הקנה טבעת גמורה אלא היא
Anular ligament
אויר שבין טבעת לטבעת
Tracheal cartilage
טבעת
Trachea
קנה
Carina

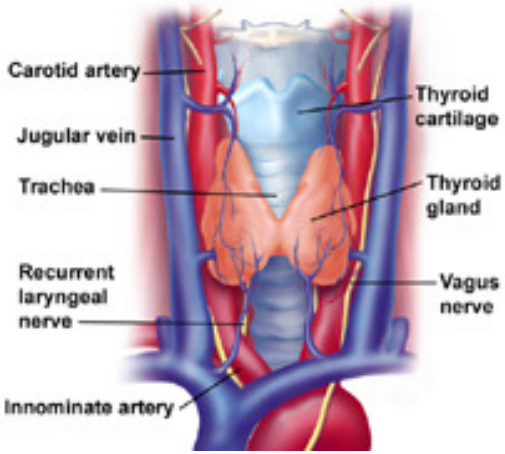
Carotid artery
Jugular vein
Trachea
Recurrent laryngeal nerve
Innominate artery
Thyroid cartilage
חודא דכובעא
Thyroid gland
Vagus nerve

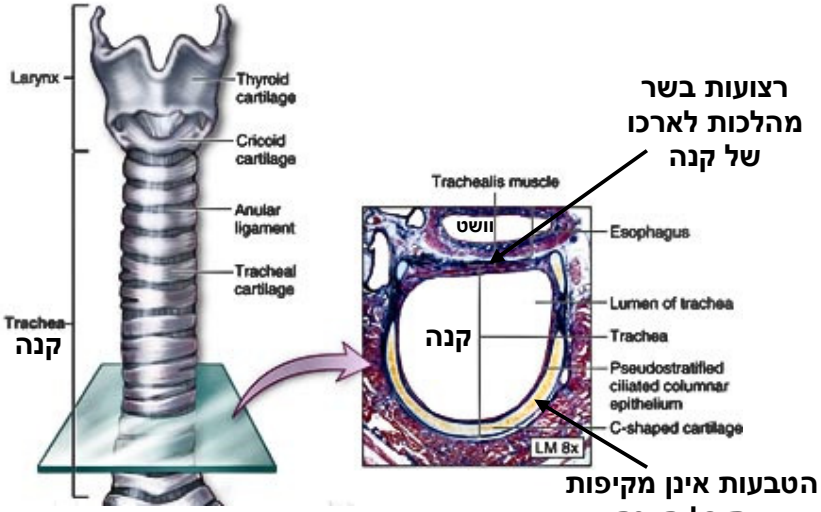
Larynx
Thyroid cartilage
Cricoid cartilage
Anular ligament
Tracheal cartilage
Trachea
קנה
רצועות בשר מהלכות לארכו של קנה
Trachealis muscle
וושט
Esophagus
Lumen of trachea
Trachea
Pseudostratified ciliated columnar epithelium
C-shaped cartilage
LM 8x
הטבעות אינן מקיפות את כל הקנה

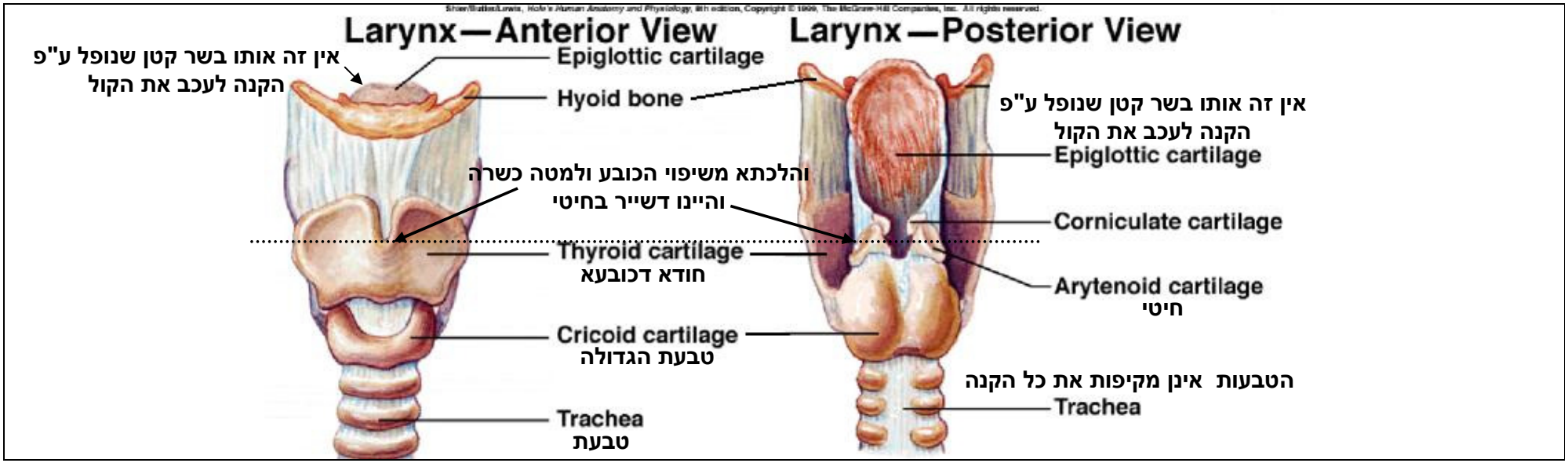
Larynx—Anterior View
Larynx—Posterior View
אין זה אותו בשר קטן שנופל ע"פ הקנה לעכב את הקול
Epiglottic cartilage
Hyoid bone
אין זה אותו בשר קטן שנופל ע"פ הקנה לעכב את הקול
Epiglottic cartilage
והלכתא משיפוי הכובע ולמטה כשרה
והיינו דשייר בחיטי
Corniculate cartilage
Thyroid cartilage
חודא דכובעא
Arytenoid cartilage
חיטי
Cricoid cartilage
טבעת הגדולה
הטבעות אינן מקיפות את כל הקנה
Trachea
Trachea
טבעת

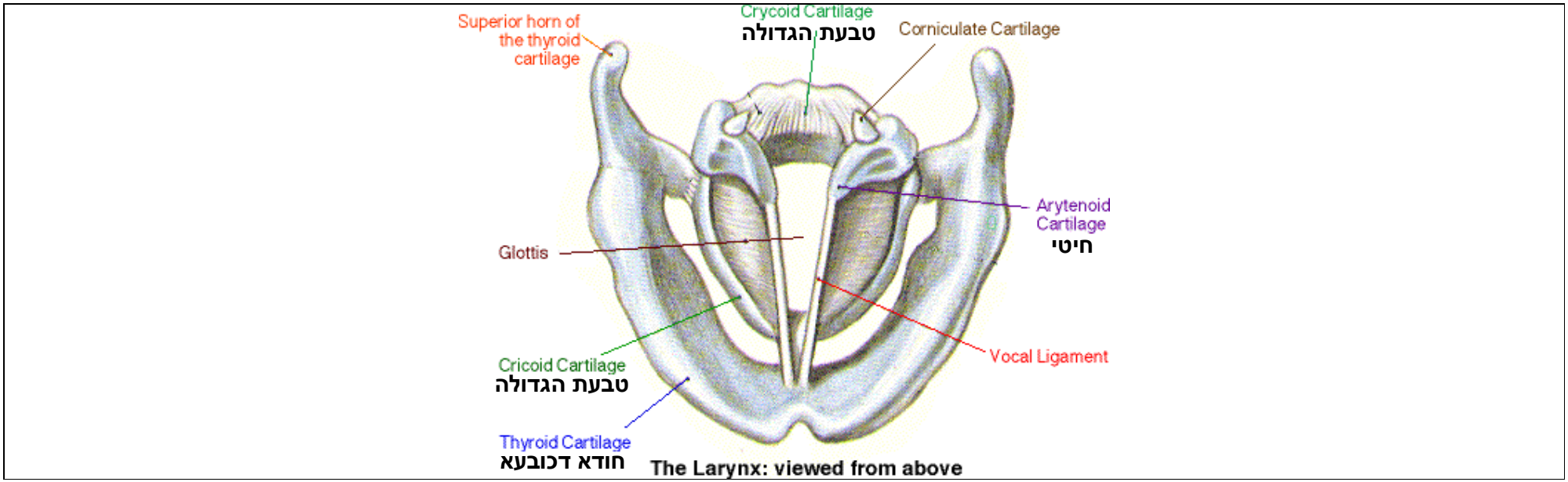
Superior horn of the thyroid cartilage
Crycoid Cartilage
טבעת הגדולה
Corniculate Cartilage
Arytenoid Cartilage
חיטי
Glottis
Vocal Ligament
Cricoid Cartilage
טבעת הגדולה
Thyroid Cartilage
חודא דכובעא
The Larynx: viewed from above